

DOI: 10.34921/amj.2023.3.026

L.A.Sosonnaya¹, Y.V.Ostapçuk², N.A.Yureviç², L.M.Babiy¹,
O.M.Sazonova¹, O.A.Traç⁴, V.V.Alekseyeva^{3,5}

YETKİN YAŞLI ŞƏXSLƏRDƏ ÜZ KƏLLƏSİNİN KRANIOMETRİK GÖSTƏRİCİLƏRİNİN XÜSUSİYYƏTLƏRİ

¹Xarkov Milli Tibb Universitetinin İnsan anatomiyası kafedrası;²Odessa Milli Tibb Universitetinin Farmakologiya və farmakoknoziya kafedrası, Xarkov Milli Tibb Universitetinin ³Otorinolarinqologiya və ⁴Histologiya, sitologiya və embriologiya kafedraları,⁵Xarkov Beynəlxalq Tibb Universitetinin Peşə yönümlü fənlər kafedrası, Xarkov, Ukrayna

Məqalədə yetkin yaşlı şəxslərdə üz kəlləsinin kranio-metrik göstəricilərinin kompüter-tomografiya vasitəsilə tədqiqinin nəticələri təqdim edilmişdir. Tədqiqata kəllə sümüklərinin zədələnmələri ilə əlaqədar olmayan (insulta şübhə olan, lakin diaqnozu təsdiq edilməyən, səbəblərə görə KT müayinəsi aparılmış, yaşı 44-dən 60-a qədər olan 40 nəfər (20 qadın, 20 kişi) cəlb edilmişdir. Kəllə indeksi, yuxarı üz indeksi və alının eninə ölçüsü tədqiq edilmişdir.

Tədqiqat göstərmişdir ki, kranio-metrik göstəricilərdən – kəllə indeksi $77,3 \pm 1,85\%$ -ə, üz indeksinin qiyməti isə $13,75 \pm 3,57\%$ -ə, alının eni isə $15 \pm 0,5 \times 10^2$ m-ə bərabərdir. Qadınların böyük əksəriyyətinin (95%) kəllə quruluşu mezokraniya xarakterli olmuş, yalnız 5%-də dolixokraniya müşahidə edilmişdir. Bu qadınlar üçün yuxarı kəllə indeksinin qiyməti 78,1% idi.

Müəlliflərin fikrincə, kəllə strukturunun bu göstəricilərinin öyrənilməsi həmin sahəyə cərrahi müdaxilələrin planlaşdırılması zamanı faydalı ola bilər. Çünki bu, operativ müdaxilələr zamanı xəstənin fərdi xüsusiyyətlərini nəzərə almağa və müdaxilə prosesinin planlaşdırılmasına optimal yanaşmaya imkan verir.

Açar sözlər: yuxarı üz indeksi, kəllə indeksi, kompüter-tomografiya**Ключевые слова:** верхний лицевой индекс, черепной индекс, компьютерная томография**Key words:** upper facial index, cranial index, computed tomographyЛ.А.Сосонная¹, Е.В.Остапчук², Н.А.Юревич³, Л.М.Бабий¹,
О.М.Сазонова¹, О.А.Трач⁴, В.В.Алексеева³

ОСОБЕННОСТИ КРАНИОМЕТРИЧЕСКИХ ПОКАЗАТЕЛЕЙ ЛИЦЕВОГО ЧЕРЕПА ЛИЦ ЗРЕЛОГО ВОЗРАСТА

¹Кафедра анатомии человека Харьковского национального медицинского университета, Харьков, Украина; ² Кафедра фармакологии и фармакогнозии Одесского национального медицинского университета, Одесса, Украина; ³Кафедра оториноларингологии и ⁴ кафедра гистологии, цитологии и эмбриологии Харьковского национального медицинского университета, Харьков, Украина; ⁵ Кафедра профессионально-ориентированных дисциплин Харьковского международного медицинского университета, Харьков, Украина

Представленные результаты исследования проведены с целью определения особенностей краниометрических показателей лицевого черепа зрелого возраста по данным компьютерной томографии. Под исследование попали 40 человек мужского (20) и женского (20) пола от 44 до 60 лет, при спирально-компьютерной томографии – которым проводилось в связи с причинами, не связанными с патологией костей черепа (подозрение на инсульт, которое не подтвердилось). Исследовались черепной индекс, верхний лицевой индекс, ширина лба.

В ходе выполнения работы определено, что среднее значение черепного индекса равнялось $77,3 \pm 1,85\%$. Показатели верхнего лицевого индекса составляли $53,37 \pm 3,57\%$, а средняя ширина лба составляла $13,75 \pm 0,5 \times 10^2$ м.

Для подавляющего большинства женщин была характерна мезокrania (95% исследуемых). Лишь у 5% определялась долихокрания. Среднее значение черепного индекса для этих женщин равнялось 78,1%. Среднее значение верхнего лицевого индекса составляло $53,37 \pm 3,57\%$.

Эти показатели строения лицевого черепа могут быть полезными при планировании оперативных вмешательств в области лицевого черепа, позволяя более точно анализировать индивидуальные особенности пациентов и определять оптимальные подходы к хирургическому лечению.

Стремительное развитие различий отраслей современной практической медицины (отоларингологии, стоматологии и челюстно-лицевой хирургии, пластической хирургии и др.) требует новых и детальных знаний об особенностях строения лицевого черепа человека [1]. На сегодняшний день эта тема крайне актуальна. Несмотря на большое количество как отечественных, так и зарубежных работ, которые могут составить золотой фонд наследия современной анатомической науки, открытыми остается много вопросов, касающихся строения данного участка черепа человека [2].

Бурное развитие компьютерной томографии, прогрессивного, современного и информативного метода диагностики, внесло свои коррективы в особенности анализа медицинских изображений. Следует отметить, что большинство работ ученых и клиницистов в настоящее время основаны именно на результатах компьютерной томографии (КТ). Так, среди зарубежных авторов известны научные труды Sella Tunis [3], посвященная оценке параметров строения черепа человека по результатам КТ. Несмотря на огромную информативность, научную и практическую ценность данной работы, в ней описаны лишь особенности краниотипов и строения нижней челюсти и зубов исследуемых пациентов и нет данных, касающихся других параметров строения. Работы же отечественных исследователей являются информативными, но проводятся в основном на трупном материале [4], что имеет целый ряд недостатков, результаты могут быть сопряжены с неточностями в расчетах и, как следствие, получением ошибочных результатов.

Таким образом, проблема определения особенностей краниотипа человека по данным КТ на сегодняшний день является крайне актуальной. Учитывая все вышеизложенное, **целью** нашей работы является определение особенностей краниометрических по-

казателей лицевого черепа человека зрелого возраста по данным компьютерной томографии.

Материал и методы исследования. Исследования 40 человек мужского и женского пола в возрасте от 44 до 60 лет. КТ-исследование пациентам проводилось в связи с причинами, которые не связаны с патологией костей черепа (не подтвердившиеся подозрения о наличии инсульта). Учитывая ряд преимуществ спиральной компьютерной томографии [5, 6] по сравнению с конусно-лучевой, исследование проводилось по результатам СКТ костей черепа. СКТ-исследование проводилось с помощью компьютерного томографа Toshiba Aquilion 4 стандартно оснащенного программой мультиспиральной томографии в реальном режиме времени (Aspire CI) со скоростью реконструкции 12 изображений в секунду [7].

После анализа СКТ была построена 3Д модель черепа, определены основные ориентиры и измерены расстояния между ними в прямой и боковой проекции. Черепной индекс определялся как отношение поперечного диаметра черепа к продольному, умноженному на 100. Ширина лба определялась как расстояние между двумя точками зурион. Верхний лицевой индекс подсчитан как отношение верхней высоты лица (линия между глабелой и уровнем начала роста зубов) к максимальной ширине лица (линия между точками 1 и 2), умноженной на 100.

Статистическая обработка выполнена с использованием методов вариационной статистики. Соответствие распределения нормальному определяли по критерию Shapiro-Wilk's test. Статистические показатели представлены в формате $M \pm \sigma$, где M – средняя арифметическая величина, σ – стандартное отклонение. Корреляционный анализ осуществлялся с применением рангового коэффициента корреляции Спирмена. Статистическая разница между исследуемыми показателями считалась достоверной при p меньше 0,05.

Результаты. Результаты проведенного исследования представлены в таблицах 1-2. После определения черепного индекса женщин оказалось, что подавляющему количеству присуща мезокrania, а именно 85% исследуемых, при этом их черепный индекс

Таблица 1. Распределение испытуемых по черепному индексу (n=40)

Пол	Мужчины	Женщины
Мезокrania	77,5±1,1	77,6±0,8
Долихокrania	73,45±0,85	73,1
Брахикrania	81,3	82,4±0,29

Таблица 2. Распределение исследуемых лиц по верхнему лицевому индексу (n=40)

Пол	Мужчины	Женщины
Мезен	53,34±0,56	53,05±0,85
Лептен	56,6±1,11	56,57±1,11
Эуриен	49,2	48,3±0,1

составлял 77,6±0,8%. Лишь 5% (одному человеку) присуща долихокrania с черепным индексом 73,1%, брахикrania была характерна для 10% женщин.

Среднее значение черепного индекса для женщин-брахикранов составляло 82,4±0,29%. По результатам измерения верхнего лицевого индекса было установлено, что большинству женщин присущи показатели значений черепного индекса, характерные для мезенов (75% исследуемых). Среднее значение верхнего лицевого индекса составляло при этом 53,05±0,85%. Для 15% женщин было характерно преобладание ширины черепа над высотой со средним значением верхнего лицевого индекса в данной группе 56,57±1,11%, что характерно для лептенов. Но только для 10% характерно преобладание высоты черепа над шириной со средним верхним лицевым индексом 48,3±0,1%, что характерно для эуриенов. В каждой из групп определена средняя ширина лба (см. табл. 2). Оказалось, что у эуриенов она составляет $12,15 \pm 0,9 \times 10^{-2}$ м, в группе женщин-мезен этот показатель составлял $13,75 \pm 0,58 \times 10^{-2}$ м, а в группе лептенов составлял $14,25 \pm 1,1 \times 10^{-2}$ м.

При изучении распределения показателей значений черепного индекса в группе мужчин выявлено, что 10% пациентов исследуемой группы относились к долихокранам. Среднее значение черепного индекса у них составило 73,45±0,85%. Лишь 5% пациентов относились к брахикранам. Такой тип строения определялся только у одного человека. Черепной индекс при этом составлял 81,3%. Большинство пациентов (85%) из группы мужчин относилось к мезокранам со средним значением черепного индекса, равным 77,5±1,1% (см. табл. 1).

Следует заметить, что среди всех исследуемых

лиц мужского пола только для одного человека была присуща брахикrania, черепный индекс при этом составлял 81,3%. (см. табл. 1).

При исследовании показателей строения лиц мужского пола выявлено, что у 5% пациентов верхний лицевой индекс составлял 49,2%, что характерно для эуриенов, у 25% пациентов наблюдался тип строения, характерный для лептенов. Среднее значение верхнего лицевого индекса у них составило 56,6±1,11%. Для остальных лиц (70%) было характерно строение лицевого черепа, характерное для мезенов со средними значениями верхнего лицевого индекса, составляющими 53,34±0,56 (см. табл. 2).

Также в группе лиц мужского пола был исследован показатель ширины лба. Возраст оказался несколько больше ширины лба у женщин и составлял у эуриенов – $12,8 \pm 0,65 \times 10^{-2}$ м, у мезенов – $13,93 \pm 0,76 \times 10^{-2}$ м, а в группе лептенов составлял $14,5 \pm 0,98 \times 10^{-2}$ м.

Обсуждение. Понимание анатомических вариаций строения черепа не утрачивает свое значение в современной теоретической и практической медицине. Черепной и лицевой индекс применяются в антропологии для определения типа строения черепа, принадлежности человека к определенной расе. Ширина лба и верхней челюсти учитываются при планировании и проведении восстановительных операций в челюстно-лицевой хирургии, пластической хирургии, стоматологии [8-10]. По результатам нашей работы можно предположить, что наиболее распространенным типом строения лицевого черепа по верхнему лицевому индексу являются мезены, среди лиц как женского, так и мужского пола (рис. 1а).

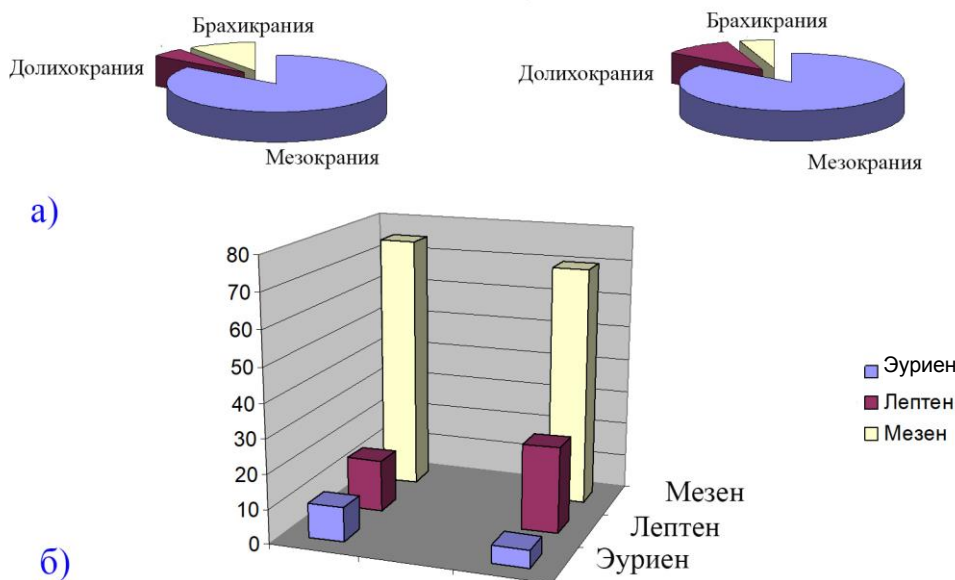


Рис. 1. а) распределение испытуемых женщин (слева) и мужчин (справа) по черепному индексу; б) распределение пациентов женского (слева) и мужского (справа) пола по верхнему лицевому индексу.

Несколько отличается тенденция распределения пациентов по верхнему лицевому индексу. Среди женщин чаще встречаются лица с типом строения лицевого черепа, характерного для эуриенов, среди мужчин чаще встречаются лептены (см. рис. 1б).

Информация, полученная в результате исследования линейных размеров черепа человека, может быть ценной для идентификации человека. Как видно из расчетов для линейных размеров черепа характерна выраженная в значительной степени изменчивость, что указывает на необходимость индивидуального подхода к каждому изучаемому лицу. Таким образом, и диагностика, и лечение должны быть индивидуализированы и персонифицированы.

Данное исследование является одним из первых, основанных только на результатах СКТ-исследования. На сегодняшний день большинство анатомических исследований черепа проводились только по данным трупного материала. Как известно в настоящее время, исследование трупного материала имеет некоторые существенные недостатки: разрушение черепов и анатомических образований, служащих точками-ориентирами для проведения измерений, лимитированность коллекции черепов, включение одинаковых черепов в исследование многих ученых. Более перспективным для нивелирования таких недостатков

является томографическое исследование с последующим 3Д моделированием.

Однако следует отметить, что подсчеты параметров строения лицевого черепа имеют некоторые недостатки. Так, например, не во всех вариантах можно измерить все характеристики строения. В данном случае невозможно было измерить полный лицевой индекс у всех исследуемых лиц, именно поэтому внимание уделялось только верхнему лицевому индексу. Этот недостаток связан с особенностями исследуемого участка черепа по данным СКТ и могут нивелироваться, если участок нижней челюсти будет включен как область исследования.

Проведенная работа имеет немаловажное значение для теоретической медицины [8, 9]. По ее данным, могут быть построены учебные фантомы для дальнейшего изучения строения черепа студентами и врачами-интернами. Также они могут использоваться для отработки практических навыков врачами-интернами [10]. Особое значение это исследование имеет и в практической медицине. Знание о пропорциональности строения, симметричности черепа является ключевым для врачей многих специальностей, а именно: для косметологов, челюстно-лицевых хирургов, пластических хирургов и отоларингологов. Данные, полученные в ходе выполнения работы, также могут быть полезны при из-

готовлении ауто- и аллотрансплантантов для закрытия дефектов лицевого отдела черепа [11], а также они могут быть использованы для определения характера течения различных заболеваний у людей с различными конституциональными особенностями [12, 13]. Данное исследование является перспективным и может быть дополнено новыми данными, полученными при исследовании смежных анатомических областей как околоносовых пазух человека [14-16], так и зубочелюстной системы [17-19]. Также перспективным является направление усовершенствования методов об-

работки медицинских изображений, внедрение методов классификации и аугментации [20-22] с целью получения полных и точных данных для использования полученных результатов в рутинной ежедневной врачебной практике [23-25].

Таким образом, в ходе проведенного исследования определены показатели строения лицевого черепа по данным КТ, которые должны учитываться в клинической практике при планировании оперативных вмешательств в области лицевого черепа.

ЛИТЕРАТУРА

1. Gawlikowska-Sroka A. Metody oceny asymetrii czaszki na zdjeciach radiologicznych [Methods for the assessment of skull asymmetry on radiograms] // *Ann Acad Med Stetin*. 2009;55(3):36-39.
2. Magat G., Akyuz M. Are morphological and morphometric characteristics of maxillary anterior region and nasopalatine canal related to each other? // *Oral Radiol*. 2022;10.1007/s11282-022-00647-6. doi:10.1007/s11282-022-00647-6
3. Sella Tunis T., May H., Sarig R., Vardimon A.D., Hershkovitz I., Shpack N. Are chin and symphysis morphology facial type-dependent? A computed tomography-based study // *Am J Orthod Dentofacial Orthop*. 2021;160(1):84-93. doi:10.1016/j.ajodo.2020.03.031
4. Shmarhalov A., Vovk O., Ikramov V., Acharya Y., Vovk O. Anatomical variations of the parietal foramen and its relations to the calvarial landmarks: a cross-sectional cadaveric study // *Wiad Lek*. 2022;75(6):1648-1652. doi:10.36740/WLek202207106
5. Nechyporenko A.S., Alekseeva V.V., Sychova L.V., Cheverda V.M., Yurevych N.O., Gargin V.V. Anatomical prerequisites for the development of rhinosinusitis // *Lek Obz*. 2020;6(10):334-8.
6. Alekseeva V., Lupyr A., Urevich N. et al. Significance of anatomical variations of maxillary sinus and ostiomeatal complex in surgical treatment of sinusitis // *Nov Khir*. 2019;27(2):168-76.
7. Gargin V.V., Alekseeva V.V., Lupyr A.V., Urevich N.O., et al. Correlation between the bone density of the maxillary sinus and body mass index in women during the menopause // *Problemi Endokrinnoi Patologii*. 2019(2):20-6.
8. Gutarova N., Kryvenko L., Kovach I. et al. Features of the morphological state of bone tissue of the lower wall of the maxillary sinus with the use of fixed orthodontic appliances // *Pol Merkuriusz Lek*. 2020;48(286):232-235.
9. Fesenko D., Glazunov O., Nakonechna O. et al. Consequences of microsequences of microcirculatory disturbances of oral mucosa in modeling of rheumatoid arthritis // *Georgian Med News*. 2019;(295):137-140.
10. Lyndin M., Gluschenko N., Sikora V., et al. Morphofunctional features of articular cartilage structure // *Folia Med Cracov*. 2019;59(3):81-93. doi:10.24425/fmc.2019.131138
11. Sikora K., Lyndin M., Hyriavenko N., Lyndina Y., Sikora V., Romaniuk A. Morphological features of the rat uterus // *Pol Merkur Lekarski*. 2021 Dec 16;49(294):420-425.
12. Kuzenko Y., Mykhno O., Sikora V., Bida V., Bida O. Dental terminology "discoloration" or "pigment dystrophy" - a review and practical recommendations // *Pol Merkur Lekarski*. 2022;50(295):65-67.
13. Romaniuk A., Lyndin M., Lyndina Y., et al. Changes in the hematopoietic system and blood under the influence of heavy metal salts can be reduced with vitamin E // *Turk PatolojiDerg* 2018;34(1):73-81. doi:10.5146/tjpath.2017.01412
14. Nechyporenko A., Reshetnik V., Shyian D., Yurevych N. et al. Comparative Characteristics of the Anatomical Structures of the Ostiomeatal Complex Obtained by 3D Modeling // In: 2020 IEEE International Conference on Problems of Infocommunications Science and Technology, PIC S and T 2020 - Proceedings; 2021. p. 407-11. doi: 10.1109/PICST51311.2020.9468111
15. Nechyporenko A.S., Radutny R., Alekseeva V.V., Titova G., Gargin V. Complex automatic determination of morphological parameters for bone tissue in human paranasal sinuses // *Open Bioinformatics J*. 2021;14(1):130-7.
16. Nechyporenko A., Reshetnik V., Shyian D. et al. Solutions to the 3d model problem of pressure measurement in the area of maxillary sinus anastomosis // In: CEUR Workshop Proceedings; 2020. p. 275-84
17. Nazaryan R., Kryvenko L., Zakut Y., Karnaukh O., Gargin V. Application of estimated oral health indices in adolescents with tobacco addiction // *Pol Merkur Lekarski*. 2020;48(287):327-330.
18. Kolupayev S.M., Yaroslavskaya J.J., Mikhailenko N.M., Gargin V.V., Lisovyi V.M. Peculiarities of the immunological status in stone formation of combined localization // *Azerbaijan Medical Journal*. 2021(4):50-6.

19. Davydova L., Tkach G., Tymoshenko A., Moskalenko A., Sikora V., Kyptenko L., Lyndin M., Muravskiy D., Maksymova O., Suchonos O. Anatomical and morphological aspects of papillae, epithelium, muscles, and glands of rats' tongue: Light, scanning, and transmission electron microscopic study // *Interv Med Appl Sci.* 2017 Sep;9(3):168-177. doi: 10.1556/1646.9.2017.21.
20. Gargin V., Radutny R., Titova G., Bibik D., Kirichenko A., Bazhenov O. Application of the computer vision system for evaluation of pathomorphological images // 2020 IEEE 40th International Conference on Electronics and Nanotechnology, ELNANO 2020 – Proceedings; 2020., 469-473. DOI: 10.1109/ELNANO50318.2020.9088898
21. Izonin I., Tkachenko R., Shakhovska N., Ilchyshyn B., Singh K.K. A two-step data normalization approach for improving classification accuracy in the medical diagnosis domain // *Mathematics.* 2022;10(11):1942. doi:10.3390/math10111942
22. Izonin I., Tkachenko R., Horbal N. et al. An Approach Toward Numerical Data Augmentation and Regression Modeling Using Polynomial-Kernel-Based SVR; 2022. 771 p.
23. Yakovlev S., Bazilevych K., Chumachenko D. et al. The concept of developing a decision support system epidemic morbidity control // *CEUR Workshop Proceedings.* 2020;2753:265-274.
24. Yakovlev S., Bazilevych K., Chumachenko D. et al. The concept of developing a decision support system for the epidemic morbidity control // In: *CEUR Workshop Proceedings; 20202020.* p. 265-74.
25. Polyvianna Y., Chumachenko D., Chumachenko T. Computer aided system of time series analysis methods for forecasting the epidemics outbreaks // 2019 15th International Conference on the Experience of Designing and Application of CAD Systems, CADSM 2019:1-4. doi: 10.1109/CADSM.2019.8779344

**L.A.Sosonna¹, K.V.Ostapchuk², N.A.Yurevych³, L.M.Babiy¹,
O.M.Sazonova¹, O.A.Trach⁴, V.V.Alekseeva³**

PECULIARITIES OF CRANIOMETRIC INDICATORS OF THE FACIAL SKULL OF A MATURE PERSON ACCORDING TO COMPUTER TOMOGRAPHY DATA

¹*Department of Human Anatomy Kharkiv National Medical University, Kharkiv, Ukraine;*

²*Department of Pharmacology and Pharmacognosy, Odessa National Medical University, Odessa, Ukraine;* ³*Department of Otorhinolaryngology and* ⁴*Department of Histology, Cytology and Embryology Kharkiv National Medical University, Kharkiv, Ukraine;* ⁵*Department of Professionally Oriented Disciplines Kharkiv International Medical University, Kharkiv, Ukraine*

Summary. The presented results of the study were conducted to determine the features of the craniometric indicators of the facial skull in mature individuals based on computer tomography data.

A total of 40 participants, comprising 20 men and 20 women aged between 44 and 60 years, were included in the study. CT scans were performed on these individuals, and the following cranio-metric parameters were examined: cranial index, upper facial index, width of the upper jaw, and maximum width of the forehead.

During the study, it was found that the average cranial index was $77.3 \pm 1.85\%$. The upper facial index showed values of $53.37 \pm 3.57\%$, while the average width of the forehead was $13.75 \pm 0.5 \times 10^{-2}$ m.

Among the female participants, the majority exhibited a mesocranial type of skull (95% of individuals), with only 5% having a dolichocranial type. The average cranial index for these women was 78.1%. The mean cranial index for the entire sample remained consistent at $77.3 \pm 1.85\%$. Additionally, the mean upper facial index was $53.37 \pm 3.57\%$. The upper facial index is indicative of the ratio of the width of the upper face to its length and serves as a valuable tool for analyzing facial profiles. The average forehead width measured $13.75 \pm 0.5 \times 10^{-2}$ m.

These facial skull structure indicators can prove valuable in the planning of surgical interventions within the facial skull region, enabling a more precise analysis of individual patient characteristics and the determination of optimal surgical approaches.

Автор для корреспонденции:

Алексева Виктория Викторовна, кафедра оториноларингологии Харьковского национального медицинского университета, кафедра профессионально-ориентированных дисциплин Харьковского интернационального медицинского университета, Харьков, Украина

E-mail: vik13052130@gmail.com